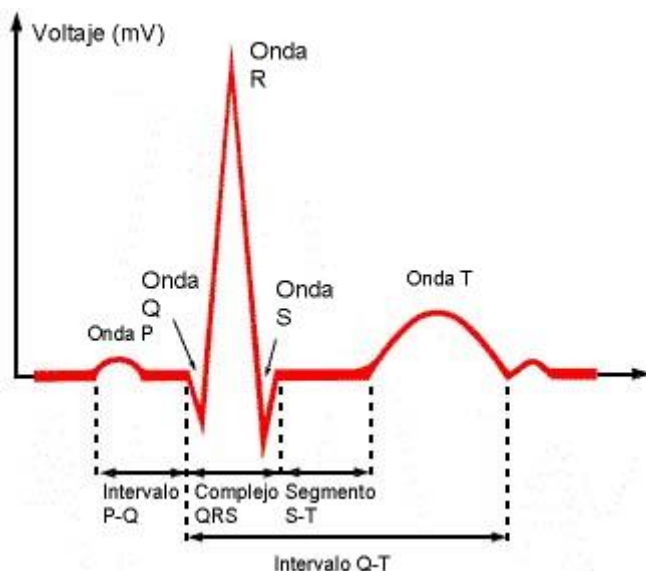


Cada vez es más frecuente el uso de las gráficas para dar información; ello es debido a que las gráficas aportan mucha información en poco espacio, ya que se puede comparar la variación de diferentes magnitudes. En Medicina las gráficas se han convertido en un elemento cotidiano en el diagnóstico o descarte de dolencias.

### Electrocardiograma (ECG)

Cuando el corazón late produce pequeñas corrientes eléctricas. Un electrocardiograma es el registro gráfico de esta actividad eléctrica. Un ECG estandar se obtiene poniendo 12 pequeños electrodos en determinados puntos del cuerpo del paciente; la maquina realiza el registro en unos pocos minutos. La prueba es completamente indolora y no tiene ningún riesgo.

151  
2012



Cada latido del corazón se puede dividir en tres partes principales.

- La primera es una pequeña onda en forma de U invertida (la onda P) que representa la contracción de las aurículas.
- La segunda parte (la onda QRS) es un trazo en punta que representa la contracción ventricular.
- La tercera es la onda T, en forma de montículo, que representa la relajación de los ventrículos.

Analizando el patrón exacto del ECG, los cardiólogos pueden deducir cómo funciona el corazón y diagnosticar sus afecciones.

